



超声诊断报告单

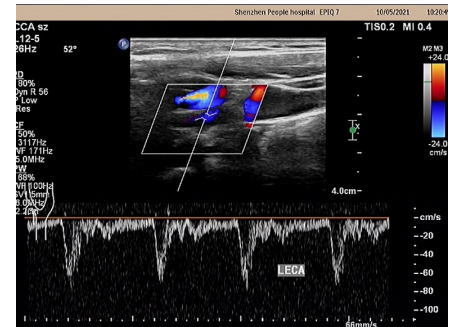
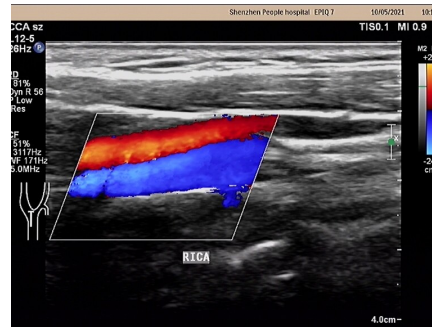
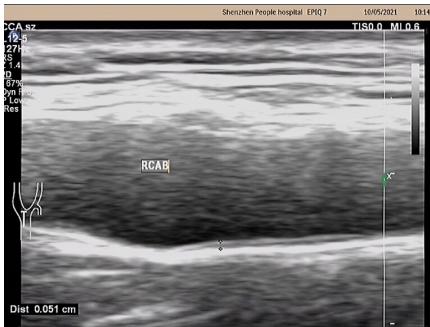
16801164

姓名: Proband 1

门诊号:

住院号:

检查部位: 双侧颈动脉及椎动脉



超声所见:

颈动脉及椎动脉彩色多普勒超声检查:

右侧颈动脉走行正常, 内径正常, 内中膜厚度0.48mm, 颈动脉分叉处内中膜厚度0.51mm, 颈内动脉内中膜厚度0.32mm, 管腔内未见明显异常回声, 血流速度在正常范围内。

左侧颈动脉走行正常, 内径正常, 内中膜厚度0.45mm, 颈动脉分叉处内中膜厚度0.47mm, 颈内动脉内中膜厚度0.33mm, 管腔内未见明显异常回声, 血流速度在正常范围内。

双侧椎动脉走行正常, 内径正常, 管腔内未见明显异常回声, 血流速度在正常范围内。

超声诊断:

双侧颈动脉未见明显异常。

双侧椎动脉未见明显异常。

检查医生: 彭启慧

诊断时间: 2021-10-05 10:23:19